Zur Therapie der Blasenspalte.

Die Uretero-trigono-sigmoideostomie mit partieller Ausschaltung des Colon sigmoideum.

Inaugural-Dissertation

zur Erlangung der Doktorwürde in der gesamten Medizin
verfasst und einer
Hohen medizinischen Fakultät
der
Kgl. Bayer. Ludwig-Maximilians-Universität München
vorgelegt von

Max Josef Dietlein,
Assistenzarzt am Augustinerkloster in Köln.

Kempten
Buchdruckerei der Jos. Kösel'schen Buchhandlung
1913.

Gedruckt mit Genehmigung der medizinischen Fakultät der Universität München.

Referent:
Exzellenz Geheimrat Professor Dr. Ottmar Ritter v. Angerer.

Seinem hochverehrten ehemaligen Chef

Herrn Hofrat Dr. Max Madlener

in Verehrung und Dankbarkeit gewidmet.

Digitized by the Internet Archive
in 2026

https://archive.org/details/IA41548309_0091

Die Blasenektopie ist eine nicht sehr seltene, häufiger beim männlichen als beim weiblichen Geschlechte beobachtete Mißbildung. Die gewöhnlich zur Beobachtung kommende Ektopie zeigt nach der Beschreibung Königs einen Spalt des Hautsystems, meist bis zum Nabel, der dann scheinbar fehlt, eine Nichtvereinigung des Beckenknochens, also des Wirbelsystems und der Harnorgane (mit Epispadie). Die nicht geschlossene invertierte Blasenwand wölbt sich als rotgefärbte, sammetartig anzufühlende Geschwulst über dem rudimentären Penis hervor, die Haut in der Umgebung erscheint wulstig und verdickt. Auf der zutage liegenden Blasenschleimhaut sieht man die prominenten Ureterenmündungen, aus denen sich rhythmisch Urin entleert, der von der Blasenschleimhaut auf die angrenzenden Hautpartien abfließt.

Neben diesem typischen Bild der totalen Blasenspalte, die zuweilen noch durch weitere Anomalien des Darmes oder des Urogenitalsystems kompliziert ist, finden sich weniger häufig die geringeren Grade der Blasenspalte, in denen sich ein Defekt im oberen oder unteren Teil der Blase ohne wesentliche andere Mißbildungen findet, die Fissura vesicae superior und die Fissura vesicae inferior.

Wenn die erste Beschreibung der Blasenektopie durch Schenk auch bereits auf das Jahr 1595 zurückgeht, so ist die genauere Kenntnis des Leidens, namentlich seiner Aetiologie erst jüngsten Datums. Es ist den Forschungen von Keibel, Enderlen u. a. zu danken, wenn die Blasenspalte heute fast allgemein als Hemmungsbildung aufgefaßt wird, und andere Anschauungen, besonders die Berstungstheorie aufgegeben wurden.

Daß die Ärzte sich schon früh auch vor allem mit der Therapie der Blasenspalte beschäftigten, ist ohne weiteres klar, wenn wir überlegen, welche lästigen Beschwerden aus diesem Leiden für seinen Träger erwachsen. Das fortwährende Harnträufeln bewirkt, daß die Patienten beständig einen widerlichen urinösen Geruch verbreiten; so kommt es, daß schon Kinder von ihren Altersgenossen gemieden werden, was auch auf die psychische Entwicklung einen sehr nachteiligen Einfluß ausübt. Die bloßliegende, empfindliche Blasenschleimhaut ist zahlreichen Insulten ausgesetzt; die umgebende Haut, besonders der Oberschenkel ist häufig der Sitz ekzematöser Erkrankungen. Nicht zu vergessen ist namentlich die ständige Gefahr der aufsteigenden Niereninfektion. Auch Fälle von Carcinom der ektopischen Blase sind in der Literatur bekannt.

Zur Bekämpfung dieser Folgen der Blasenspalte ist natürlich größte Sauberkeit, namentlich bei Kindern, denen wir einen operativen Eingriff noch nicht zumuten können, vor allem notwendig. Die für spätere Jahre in Betracht kommenden Harnrezipienten vermögen die Beschwerden nicht zu beseitigen und wirken auch ungünstig auf das Gemüt des Patienten, da sie ihn durch ihre Unbequemlichkeit und Unentbehrlichkeit noch mehr daran erinnern, daß er eben ein Halbfertiger, ein Krüppel ist.

Aber auch auf blutigem Wege ist es schwierig, ein befriedigendes Resultat zu erreichen. Das beweist schon die Zahl der bereits ausgeführten Operationsmethoden; ist doch in allen den Fällen, in denen die Therapie zahlreiche Wege geht, meistens jeder ein mühevoller und unsicherer. Um so erfreulicher aber auch für den Operateur ist es gerade, bei so schwierigen Verhältnissen durch ein wohlüberlegtes Verfahren zu einem guten Resultat zu kommen.

Ein ideales Verfahren der operativen Behandlung der Blasenektopie wäre die Herstellung der normalen anatomischen und damit auch der physiologischen Verhältnisse. Leider übersteigt dieses Ziel unser Können. Einen Versuch dazu sehen wir in den Methoden der Plastik und der direkten Vereinigung der Blasenränder, wie sie einerseits von Thiersch und Billroth, andererseits von Trendelenburg, Czerny, von Mikulicz u. a. ausgeführt wurden. Häufig wurden durch diese Verfahren die Beschwerden des Patienten infolge von Konkrementbildung noch verschlimmert; den normalen nur annähernd gleichende Verhältnisse, vor allem Kontinenz des Harns, wurden, vielleicht einen Fall von Trendelenburg nach mehreren operativen Eingriffen ausgenommen, nie erzielt. Wir müssen also auf die Rekonstitution normaler anatomischer Verhältnisse verzichten und darnach streben, in bezug auf die Funktion den normalen möglichst gleichende Verhältnisse zu erreichen. Es wird dasjenige Verfahren als Radikaloperation zu bezeichnen sein, das die Symptome am besten bekämpft, das besonders die Grundbeschwerde der Blasenspalte, die Harninkontinienz, beseitigt.

Es ist das größte Verdienst von Maydl, ein Verfahren geschaffen zu haben, das in bezug auf seine funktionellen Resultate sich als am brauchbarsten erweist, das auch die Möglichkeit bietet, die ihm anhaftenden Mängel zu verbessern.

Die Maydlsche Operation zählt zu den sogen. Derivationsverfahren, der dritten Operationsmethode der Blasenspalte neben den beiden obengenannten (der Plastik und der direkten Vereinigung der Blasenränder). Wir verstehen darunter jene Methoden, welche den aus den Ureteren abfließenden Urin nach der Harnröhre (Sonnenburg), nach der Scheide (Chavasse), nach der Haut (Harrison) oder — und das tut eben Maydl — nach dem Darm abzuleiten trachten.

Durch die Verpflanzung der Ureteren in den Darm wird die offenliegende, vulnerable Blasenschleimhaut beseitigt, der Darm bil-

det ein Cavum zur Aufnahme des abgesonderten Harns, und dieser Harn kann zurückgehalten und in bestimmten Zwischenräumen willkürlich entleert werden durch den m. sphinkter ani.

In den letzten Jahren wurde auch auf die Wirksamkeit des m. sphinkter ani verzichtet und ein Darmabschnitt lediglich als Reservoir benützt; so schaltete Makkas das Cöcum aus und stellte eine Anastomose des Ileums mit dem Colon transversum her.

Schon vor Maydl hatten englische Chirurgen einen Abfluß des Urins in das Rektum und ins Colon herzustellen versucht. Vor allem waren es die Verfahren von John Simon und Thomas Smits, die Maydl zu seinem Operationsversuch — man darf es wohl nur mit halbem Recht sagen — anregten, denn Maydl schreibt in seiner ersten Veröffentlichung selber: „Es gehörte ein gewisser Mut dazu, diese verlassenen Methoden wieder aufzunehmen und von neuem einen Versuch in dieser Richtung zu wagen.“ Wir begreifen diese Worte, wenn wir von dem Fall, in welchem Smits versuchte, die Ureteren mit der hinteren Wand des Colon zu vereinigen, lesen: „In meinem Fall war die Niere links vollständig durch Eiterung zerstört, die Funktionen der anderen Niere wurden im Gefolge der Operation so tief und so rasch geschädigt, daß der Kranke in drei Tagen dahingerafft wurde. Diese Raschheit des Eintretens von renalen Komplikationen scheint der fast direkten Kommunikation beigelegt werden zu müssen, welche nach der Operation zwischen der Höhle des Darms und der inneren Oberfläche der Niere besteht.“

Es drohte hier ein Gespenst alle die Hoffnungen, die auf das Verfahren zu setzen sind, zu verscheuchen, die vermehrte Infektionsmöglichkeit der Nieren durch die reiche Bakterienflora des Darms. Um so verdienstvoller ist der erste erfolgreiche Versuch, der Gefahr der Niereninfektion zu begegnen.

Maydl führte seine Operation zum ersten Male aus am 19. Juni 1892 an einem 20jährigen Mann, der bis vor kurzem, um das beständige Abtröpfeln des Urins zu verdecken, Frauenröcke getragen hatte. Ein Jahr vor der Operation wurde ihm von einer Geburtsfrau ein Harnrezipient besorgt. Ich lasse diesen ersten Operationsbericht einer Uretero-trigono-sigmoideostomie im Wortlaut folgen:

„Am 19. Juni 1892 wurde in tiefer Chloroformnarkose zuerst die obere Grenze der exstrophierten Blasenwand umschnitten und der Schnitt bis in die Peritonealhöhle vertieft. Gegen den Peritonealüberzug der so umschnittenen Blasenwand lagen Darmschlingen, gedeckt vom großen Netz, und zwar gehörte eine vorliegende Darmschlinge dem Dickdarm an, sodann wurde der Schnitt bis an die Seiten des gespaltenen Blasenhalses heruntergeführt, wo bei der Vertiefung des Schnittes ein Gewebe durchtrennt wurde, welches parenchymatös reichlich blutete, von weißlicher Farbe war, und den Corpora cavernosa ähnlich befunden wurde. Endlich wurden beide Seiteninzisionen oberhalb der Ausführungsmündungen der Samen-

bläschen durch einen horizontalen Schnitt verbunden und auch dieser Schnitt bis in die Peritonealhöhle vertieft, indem demselben von der Bauchhöhle her das Gewebe entgegengedrängt wurde. An dieser Stelle war aber der Schnitt in der Bauchhöhle nur 1 cm breit, da man fürchtete, die Ureteren oder die diese begleitenden Gefäße anzuschneiden. Um das zu vermeiden, wurden in die Ureteren Bougies eingeführt und so der Verlauf derselben genügend deutlich markiert. Es gelang aber nicht ganz, bei Durchtrennung der beiderseitigen Stiele die Gefäße zu schonen, indem auf der linken Seite ein größeres, den linken Ureter begleitendes Gefäß durchtrennt wurde, so daß man auf der anderen Seite höchst vorsichtig zu Werke gehen mußte, um auch das diesseitige Ernährungsgefäß für das Trigonum Lieutaudii nicht durchzutrennen. Endlich hing die ganze exstrophierte Blasenwand an zwei Stielen, welche je aus einem Ureter, etwas umgebendem Gewebe und rechts nach dem den Ureter begleitenden Gefäße bestanden. Die Ureter waren weißliche, 6 mm breite Gebilde. Nun suchte man das S Romanum auf, welches aus dem Mangel einer Omentalinsertion leicht zu agnoszieren war. Nun schnitt man auf der dem Mesenterium abgewendeten Konvexität den Darm auf 5 cm an, um hier die Gegend der Ureteren zu implantieren. Zu diesem Behufe schnitt man von der freihängenden Blasenwand alles ab bis auf eine horizontale Ellipse, deren Ränder überall von den Ureteren ungefähr 1 cm entfernt verliefen. Diese quere aus Harnblasenwand bestehende Ellipse wurde in die Längsinzision des Darms so implantiert, daß zuerst die untere Peripherie der Ellipse mit dem unteren, respektive rechten Rande der Darminzision vereinigt wurde, und zwar die Muskularis der Blasenwand mit der Serosa des Darms mittels nach innen geknüpfter Nähte, so auch den oberen Rand der Ellipse mit dem oberen (linken) Rand des Darms und schloß über dieser Schleimhautnaht abermals mit der Naht der Serosa des Darmes mit der Muskularis der Blase. Die Reste der an der eingenähten Blasenwand haftenden Corpora cavernosa wurden sorgfältig beseitigt und über der Nahtstelle die peritoneale Überkleidung der hinteren Oberfläche der Blasenwand befestigt. Die ganze Nahtstelle wurde nun in die Bauchhöhle versenkt und das Peritoneum des kleinen Beckens an die Ränder der Bauchwandlücke, welche nach der Exstirpation der Blasenwand zurückgeblieben war, fixiert, so daß hierdurch ein Stratum präperitoneale geschaffen wurde. Dieses wurde mit Jodoformgaze tamponiert und sonst offen gelassen. An einer Stelle der Peritonealnaht nach links zu wurde ein kurzes Drain in die Bauchhöhle eingeführt, darüber ein Sublimatgazeverband gelegt, und in den Mastdarm ein Drain eingelegt."

Eine zweite derartige Operation führte Maydl am 1. Mai 1893 an einem 12jährigen Mädchen aus, bei der bereits ein Jahr vorher ein Heilversuch durch Vereinigung der Blasenränder gemacht worden

war. Beide Patienten genasen, und von dem Mädchen berichtet Maydl, daß die Kranke in einem Zustande entlassen wurde, der sich durch nichts anderes von dem anderer Leute unterschied, als daß bei der Kranken der Urin nicht durch die Urethra, sondern durch den Anus entleert wurde. Das Mädchen konnte, aus dem Krankenhause entlassen, ihrer Arbeit ebenso nachgehen wie andere Mädchen ihres Alters.

Im Jahre 1896 berichtete Maydl über drei weitere Fälle von Blasenektopie, die er nach seiner Methode operiert hatte. Zwei Patientinnen befanden sich ein halbes bezw. ein Jahr nach der Operation sehr gut. Die Harnentleerung, zumeist mit Stuhl vermischt, erfolgt alle 6—8 Stunden bei der einen Patientin, 5—6mal innerhalb 24 Stunden bei der andern. Ein sieben Jahre alter Knabe starb am Morgen nach dem Tage der Operation plötzlich, nach der Ansicht des pathologischen Anatomen an den Folgen einer protrahierten Narkose.

Mochte ein Fall auch unglücklich geendet haben, so war doch der Beweis erbracht, daß die von Maydl ersonnene und angewandte Methode lebensfähig ist.

Als wichtig für ein Gelingen der Operation sah Maydl den Ort der Implantation an. Er wählte die Flexur, wo sich für gewöhnlich eingedickter geformter Kot findet, „da an einer solchen Stelle das Eindringen von Kotpartikelchen in die Ureterenmündungen unwahrscheinlicher sei, als an einer Stelle, wo de norma flüssiger Darminhalt vorhanden ist“. Um eine Infektion der Nieren womöglich ganz auszuschließen, wurden nicht die querdurchschnittenen Ureteren, sondern das ellipsenförmig umschnittene trigonum Lieutaudii in den Darm eingepflanzt. Maydl versprach sich dabei von den am Ende der Ureteren vorhandenen Sphinkteren eine gute Wirkung als Abschlußvorrichtung gegen den Darm. Es wird nämlich von der obern wie von der untern Wand des Ureters eine valvula mit Mündungsraum gebildet. Diese beiden Ureterenlippen haben, wie ich „Enderlen, Über Blasenektopie“ entnehme, einen besonders kräftig ausgebildeten muskulösen Apparat. Die Einpflanzung des Trigonums erleichterte gleichzeitig die Technik der Operation gegenüber der Einpflanzung der durchtrennten Ureteren. Die Sorge um die Ernährungsgefäße der Ureteren, die Maydl hatte, hatte sich als unbegründet erwiesen. Es hatte sich gezeigt, daß die Operation ohne Gefahr für die exzidierte Blasenellipse ausführbar, die Verschiedenheit der Epithelbekleidung des Dickdarms und der Blase für eine tadellose Vereinigung beider Gewebe nicht hindernd ist, eine Infektion der Nieren nicht notwendig eintreten muß — die Möglichkeit gibt auch Maydl zu.

Die Therapie der Blasenspalte im besonderen und die Ureterenchirurgie überhaupt hatte durch die Maydlsche Operation einen wesentlichen Fortschritt gemacht. Bald fanden sich auch andere

Chirurgen, die den gleichen Weg beschritten, und heute verfügen wir bereits über eine ziemlich große Erfahrung aus zahlreichen Fällen von Maydlscher Operationen der Blasenspalte. Die Statistik berichtet uns über eine große Anzahl von Dauererfolgen — Jelinek führt je einen Fall von 10-, 11- und 12jähriger Beobachtungszeit an.

Die Statistik der typischen Maydlschen Operation sowie ihrer Modifikationen weist aber andererseits auch einen ganz erheblichen Prozentsatz Mortalität auf. 76 Fälle nach Maydl oder mit geringen Modifikationen operiert, wiesen nach der Zusammenstellung von Katz im Jahre 1903 eine Mortalität von 25% auf; die 57 nach der ursprünglichen Maydlschen Methode operierten Fälle zeigten eine Mortalität von 33%. Enderlen und Wallbaum fanden in 68 Fällen (1903) eine Mortalität von 22%. Jelinek schätzt, daß in 25% der Fälle der Tod, und zwar infolge aufsteigender Niereninfektion, erfolgt. In den „Ergebnissen für Chirurgie und Orthopädie", erschienen 1911, kommt Enderlen, die Fälle der Jelinekschen Statistik und die seit dieser veröffentlichten zusammengenommen, zu einer Mortalität von 29%.

Als Ursache der Mortalität wird in einigen Fällen Peritonitis angegeben, in anderen wird der Exitus bald nach der Operation als Folge der Narkose aufgefaßt. Nach der Ansicht Jelineks dürfte es sich in diesen Fällen jedoch um leichte urämische Zustände handeln, die zwar zu schwach sind, um ausgesprochene klinische oder anatomische Erscheinungen zu machen, auf das durch die Narkose geschwächte Herz immerhin deletär zu wirken vermögen. Jedenfalls ist nach den Erfahrungen am Sektionstisch die Hauptursache der hohen Mortalitätsziffer die aufsteigende Infektion der Nieren; auch bei am Leben Gebliebenen stellten sich später Schmerzen in der Lendengegend mit Fieber ein, was die Vermutung zuläßt, daß es sich um Anfälle von Nephritis handelte.

Der Gefahr der Niereninfektion gegenüber treten die anderen zu befürchtenden Nachteile der Maydlschen Operation mehr in den Hintergrund. Nach Jelinek tritt in vielen Fällen eine sekundäre Insuffizienz des m. sphinkter ani ein, jedoch fast ausschließlich nur partiell in Form von zeitweiliger, nächtlicher Benässung. Darmreizung, Dilatation der ampulla recti, Harnstauung bei einer eventuellen späteren Gravidität sind Gegengründe, die wohl im Hinblick auf die Vorteile der Operation nicht hoch eingeschätzt werden dürfen. Tatsache ist denn auch, daß keiner der Todesfälle einem anderen Mangel des Operationsverfahrens zur Last gelegt werden kann als der aszendierenden Niereninfektion.

Alle die späteren Modifikationen der Maydlschen Operation setzen sich daher auch das Ziel, dieser Infektionsgefahr der Nieren entgegenzuarbeiten.

Ich möchte von diesen hier vor allem diejenigen Verfahren erwähnen, die dem ursprünglichen, von Maydl angegebenen am

nächsten stehen, das S Romanum zur Implantation benützen ohne Dazwischenschaltung eines Dünndarmstückes als Brücke zwischen Ureter und offenem Darm (Berg), und die auch zu dem Fall, über den ich berichten kann, zunächst in Beziehung stehen.

Borelius führte im Jahre 1903 auf Vorschlag von Berglund eine Modifizierung der Maydlschen Methode derart aus, daß der Colon- und Rectumschenkel des S Romanum durch eine Anastomose verbunden wurden; dadurch sollten die Fäzes ihren Weg vom Colon descendens direkt ins Rektum nehmen und mit der in die Flexur implantierten Blasenellipse nicht in unmittelbare Berührung kommen. Die Operation wurde an einem 14jährigen Jüngling mit gutem Erfolg ausgeführt, „die Blase wurde umschnitten und abgelöst, die untere Partie zuerst und darauf die obere unter gleichzeitiger Öffnung des Bauchfelles. Bei Ablösung der lateralen Partien wurde genau auf die Lage der Ureteren acht gegeben. Nachdem die ganze Blase dann abgelöst und nur noch mittels der Ureteren befestigt war, wurden diese vorsichtig mobilisiert in der Weise, daß die Blase einige Zentimeter vorgerückt werden konnte. Hierauf wurde die Peritonealhöhle nach oben hin etwas weiter als zuvor eröffnet und die Flexur aufgesucht und hervorgezogen; sie wies eine bedeutende Größe auf, war jedoch an der Wurzel schmal; sie wurde ganz und gar aus der Bauchwand hervorgenommen und an ihrer Wurzel eine laterale Anastomose von 5—6 cm Länge zwischen der ab- und zuführenden Schlinge angelegt, die dann durch Seidennähte in drei Etagen verschlossen wurde. Hierauf wurde die Flexur so reponiert, daß nur noch ihre Kuppel vorn in der Wunde lag. Jetzt wurde ein Längsschnitt in den Darm, und zwar in ein lig. long. gelegt und hier der elliptisch geformte Blasengrund mit den Ureteren implantiert. Die innere Etage der Suturen wurde mit Katgut, die äußere mit Seide angelegt. Darm und Blasengrund wurden versenkt und die Bauchhöhle geschlossen, wobei jedoch die untere Peritonealsuturen die Flexur faßten. Die Hautnähte wurden mit Silkwormgut angelegt".

Es trat Heilung ohne irgend eine Komplikation ein; Patient konnte den Urin in der Regel drei Stunden halten, zuweilen länger.

Die Operation von Borelius bietet sicherlich Vorteile und ist als rationell zu bezeichnen. In allen Fällen ist sie freilich nicht ausführbar. Borelius selbst mußte in dem ersten Fall, in dem er diese Modifikation der Maydlschen Operation anwenden wollte, davon Abstand nehmen, „weil das Colon sigmoideum im ganzen ziemlich klein und an seiner Basis breit war".

Ob die Anastomose genügen wird, um immer, besonders auch flüssigen Kot von dem eingeschalteten Trigonum fernzuhalten, war von Anfang an unwahrscheinlich.

Jelinek führte 8 Fälle an, in denen die Uretero-trigono-sigmoideostomie mit der Abänderung nach Borelius-Berglund ausgeführt

wurde; 3 Fälle endigten letal und zwar 2 wegen Pyelonephritis, einer an Pneumonie.

Der Gedanke des Borelius-Berglundschen Verfahrens führte konsequent zu einer weiteren Modifikation. Um das in den Darm eingeschaltete Trigonum noch weiter vor einer Berührung mit Kot zu schützen, schlug Müller an Stelle der einfachen Darmanastomose in der Wurzelgegend der Flexura sigmoidea für geeignete Fälle eine partielle Darmausschaltung vor mit Fixation des ausgeschalteten Darmteils an der vordern Bauchwand.

Müller führte die Operation selbst nicht aus, es handelte sich nur um einen theoretischen Vorschlag. Borelius glaubt diesen aus zwei Gründen ablehnen zu müssen, einmal wegen der größeren technischen Schwierigkeit und des schwereren Eingriffs, dann auch wegen der Möglichkeit einer Stagnation von rückläufigen Fäzes in dem ausgeschalteten Darmstück. Er rät davon ab, die Müllersche Modifikation auszuführen, und möchte nur in einem Fall, in dem die laterale Anastomose nicht möglich ist, die unilaterale Darmausschaltung versucht wissen. Ob die hohe Fixation des ausgeschalteten Darmstückes genügt, einer Stagnation der Fäzes vorzubeugen, bezweifelt er, ebenso, ob sie überhaupt zweckmäßig ist.

Das letztere Bedenken hat auch Muscatello, der als erster die Uretero-trigono-sigmoideostomie mit partieller Ausschaltung des Colon sigmoideum am 22. Mai 1904 an einem Knaben ausführte. Er glaubt, daß dadurch, daß der Darm infolge der Fixation allen Bewegungen der Bauchwand folgen muß, leichter eine Knickung der Ureteren eintritt. Es ist seiner Ansicht nach besser, den ausgeschalteten Darmabschnitt mit einigen oberflächlichen Nähten an den oberen Abschnitt des Colon sigmoideum zu fixieren.

Im übrigen hat sich Muscatello überzeugt, daß die Ureterotrigono-sigmoideostomie mit partieller Darmausschaltung bedeutende Vorzüge hat vor dem Verfahren nach Borelius, sowie der hier vielleicht zu erwähnenden Methode nach Gersuny. Letzterer führte dem gleichen Gedanken wie Müller und Muscatello folgend, im Jahre 1898 folgende Operation aus: Er trennte die Flexur und das Rektum quer durch, pflanzte in das Rektum, das oral verschlossen wurde, das Trigonum Lieutaudii mit den Ureteren ein. Durch eine prärektale Inzision wurde die vordere Rektumwand isoliert, das Peritoneum eröffnet und die Flexur nach unten durch den Sphinkter nach außen gezogen; die Schleimhaut wird mit der äußern Haut vernäht. Nach der Ansicht Muscatellos hat das Verfahren nach Müller den Vorzug der leichteren Ausführbarkeit, ferner werden die perinealen und perirektalen Gewebe, damit auch der Sphinkterapparat geschont. Gegenüber der Operation nach Borelius läßt das Verfahren nach Müller die Fäzes in das ausgeschaltete Darmstück weniger leicht eintreten.

Die Gefahr einer Stagnation der Fäzes schätzt Muscatello weniger

hoch ein als Borelius, erstens wegen der fast vertikalen Lage des ausgeschalteten Darmabschnittes (der mit dem verschlossenen Ende nach oben gerichtet ist), zweitens „wegen der beständigen mechanischen Reinigung durch den aus den Ureteren fließenden Urin". Dabei ist notwendig, daß die Ureteren möglichst nahe dem blinden Ende des ausgeschalteten Darmabschnittes implantiert werden.

Für die Technik der Operation hält Muscatello eine passende Vorbereitung des Patienten unerläßlich, da eine Heilung per primam ja unbedingtes Erfordernis ist und alle Nähte halten müssen. Am vorletzten Abend vor der Operation soll der Patient ein einziges, sicher wirkendes, nicht reizendes Purgiermittel (Rizinusöl) erhalten; am Vorabend empfiehlt er Eingießungen von sterilem Wasser und wiederholte kleine Opiumdosen, am Morgen des Operationstages ein letztes Klystier.

Die Operation soll in tiefer Äthernarkose mit mäßiger Erhöhung des Beckens vorgenommen werden; in die Ureteren werden Ureterenkatheder eingeführt, durch die der Harn vom Operationsfeld abfließen kann.

Die Beschreibung der Operationstechnik möge wörtlich folgen:

1. Tempo: Durch einen etwas außen von der Haut-Schleimhautlinie am Rande der ektopierten Blase geführten krummlinigen Schnitt, der so tief gehen muß, daß auch das Peritoneum durchschnitten wird, trennt man die Blasenwand an ihren obern zwei Dritteln von der Bauchwand. Die Darmschlingen mit einem Leinwandlappen schützend, bestimmt man mit dem in den Bauch eingeführten Zeige- und Mittelfinger der linken Hand gut die Lage der Ureteren, und die Blasenwand stützend, setzt man den krummlinigen Schnitt nach unten über das colliculum seminale hinweg fort und isoliert so die Blase auch an ihrem unteren Drittel. Den beharrlichen Blutaustritt beschwichtigt man durch einige Klemmen und durch Kompressen.

Man isoliert sorgfältigst die Ureteren eine Strecke von 5—7 cm weit; hierauf trennt man bis zu 1 cm oder etwas mehr um die Mündungen der Ureteren herum die Muskel- und Schleimhautwand der Blase vom Peritoneum los (das als Lappen gelassen wird) und trägt sie in dieser Höhe ab; die Ureteren samt dem trig. vesicae werden mit Gaze geschützt.

2. Tempo: Man verlängert den Bauchschnitt in der Medianlinie nach oben, zieht das Colon sigmoideum, nachdem man sich über die Ausdehnung und Länge seines Gekröses gut orientiert hat, aus der Wunde heraus und durchschneidet es quer zwischen zwei Doyenschen Klemmen, den Schnitt ins Gekröse verlängernd. Mittels einer gewöhnlichen fortlaufenden zwei Etagenaht verschließt man die beiden Enden des durchschnittenen Darms, und das obere (orale) Darmende soweit wie möglich nach unten schiebend, fixiert man es mittels lateraler Anastomose (Apposition Seite zu Seite) an den niedrigsten Teil des unteren (aboralen) Endes; auf diese Weise

bleibt ein Teil des aboralen Abschnittes des Colon sigmoideum ausgeschaltet. Die Ränder der Gekrösewunde werden übereinander umgeschlagen und mittels einiger Nähte fixiert.

3. Tempo: In den ausgeschalteten Darmabschnitt legt man an einer Tänia einen Längsschnitt, fixiert zuerst mittels einer fortlaufenden zwei Etagenaht den unteren Teil des Trigonum an den unteren Winkel der Darmwunde und dann, nachdem man die Harnleiterkatheter herausgezogen und das Trigonum mit der Schleimhautfläche gegen das Darmlumen gekehrt hat, den obern Teil des Trigonum an den oberen Wundwinkel; über die Suturen nun den Peritoneallappen schlagend, der von der Blasenwand losgetrennt worden ist, fixiert man ihn mit einigen Nähten. Das Trigonum wird so hoch oben wie möglich in den ausgeschalteten Darmabschnitt implantiert; der Einschnitt in diesen muß etwa 2 cm vom zugenähten Ende entfernt gemacht werden. Nach vollzogener Implantation tut man gut, um eine Knickung des ausgeschalteten Darmabschnittes zu verhindern, das blinde Ende desselben mit ein oder zwei Serosanähten an den oberen Abschnitt des Colon sigmoideum zu fixieren.

4. Tempo: Man legt nun mit zwei oder drei Gazestreifen einen Capillardrain an, wobei man die Gazestreifen den Darm entlang bis zur Excavatio führt, und schließt dann die Bauchwunden an ihrer oberen Hälfte, die untere offen lassend.

Ins Rektum bringt man einen dicken Gummischlauch, den man, wenn er ertragen wird, drei oder vier Tage an Ort und Stelle läßt.

Den Capillardrain empfiehlt Muscatello nach vier oder fünf Tagen zu entfernen; die kleine Öffnung kann sekundär verschlossen werden, oder man kann sie auch durch Granulation heilen lassen.

Wie oben erwähnt, führte Muscatello die beschriebene Operation an einem zehnjährigen Knaben aus. Derselbe Patient war bereits ein Jahr zuvor nach der ursprünglichen Maydlschen Methode operiert worden. Wegen einer Fistel in der Schambeingegend, aus der Harn- und Kotstoffe entleert wurden, und aus der bei geringsten Anstrengungen, ja schon nach langem Aufrechtstehen die Darmwand vorfiel, wurde nach einem mißglückten Versuch, die Fistel durch Vernähen der angefrischten und mobilisierten Ränder zu schließen, die Radikaloperation mit partieller Darmausschaltung vorgenommen. Man fand bei der Operation, daß der rechte Ureter samt einem großen Abschnitt des Trigonum in Continuität mit der Darmwand war. „Die Blasenschleimhaut setzte sich in die Darmschleimhaut fort, ohne daß man hätte makroskopisch die Vereinigungslinie erkennen können.“ Der linke Ureter dagegen war fast ganz losgetrennt und haftete der Darmwand nur mittelst einer 2 mm breiten Gewebsbrücke an. Der linke Ureter wurde unabhängig vom rechten in das aborale Darmstück eingepflanzt.

Das Resultat der Operation war ein vorzügliches. Der Knabe konnte 40 Tage nach der Operation den Harn etwa vier Stunden

bei Tag und sieben Stunden bei Nacht halten und willkürlich entleeren. Spätere Nachrichten bestätigten die dauernde radikale Heilung.

Einen weiteren Fall von Blasenspalte, der nach Müller-Muscatello operiert worden wäre, habe ich in der Literatur nicht gefunden. Enderlen teilt mit, daß er gemeinsam mit Walbaum bereits vor Müller im Tierexperiment eine partielle Ausschaltung der Flexur ausführte und den Blasenlappen auf das orale Lumen des ausgeschalteten Darmstücks aufnähte (Müller pflanzt die Ureteren seitlich ein). Seine Resultate waren dabei nicht besser als bei der typischen Maydlschen Operation.

Anschließend an das Operationsverfahren nach Müller-Muscatello möchte ich über einen Fall von Blasenektopie berichten, der im Jahre 1910 von meinem sehr verehrten damaligen Chef, Herrn Hofrat Dr. Madlener im Distriktsspital in Kempten operiert wurde. Bevor ich zur Beschreibung des Operationsverfahrens übergehe, teile ich kurz die Aufzeichnungen der Krankengeschichte mit.

Peter M., 5 Jahre und 5 Monate alt, Bauernsohn, ins Krankenhaus aufgenommen am 10. Juni 1910.

Anamnese. Die Mutter des Kindes gibt an, daß dieses seit seiner Geburt an einer Geschwulst in der Unterbauchgegend leide, die sich entsprechend dem übrigen Körperwachstum vergrößere. Das Kind konnte nie normal Wasser lassen, sondern der Urin tropfte beständig von der Geschwulst ab. Vor zwei Jahren und vor einem halben Jahr eiterte die rote Geschwulst; auf Bäder heilte die Entzündung. Der Knabe brauchte damals besonders, aber auch sonst sehr viel Aufmerksamkeit in der Pflege. Er lernte mit einem Jahr gehen, mit zwei Jahren sprechen. Da der Knabe von seinen Gespielen häufig als Krüppel verspottet wird und bald in die Schule kommen soll, suchen die Eltern chirurgische Hilfe.

Mit zwei Jahren litt Patient an Masern. Die Eltern sind gesund, ebenso sechs Geschwister; zwei Geschwister starben im frühesten Kindesalter. Irgend eine Mißbildung kommt sonst in der Familie nicht vor.

Status praesens: Kräftiger, lebhafter Knabe in gutem Ernährungszustand. Auffallend ist ein urinöser Geruch des Patienten.

Lungen und Herz ohne besonderen Befund.

Bei der Untersuchung des Abdomens ist ein Nabel nicht sichtbar. An seiner Stelle findet sich narbig veränderte Haut von etwa Fünfmarkstückgröße und unterhalb davon ein mit stark geröteter Schleimhaut bekleideter, halb hühnereigroßer Tumor: die invertierte Blase. Von derselben fließt beständig Urin ab, der nur wenig getrübt ist. Dicht unterhalb des geschilderten Wulstes liegt der kurze Penis mit freiliegender Eichel, wulstig verdicktem, auf die Unterseite zurückgezogenem Präputium und fehlendem dorsalem Verschluß der Urethra (Epispadie). Die Symphyse klafft fast zwei

Finger breit; das Skrotum ist schwach entwickelt; die beiden Hoden sind außerhalb der Leistenkanäle fühlbar, jedoch nicht bis ins Skrotum herabgetreten. Die Untersuchung des von der Blase abfließenden Urins auf Eiweiß ergibt eine leichte Trübung.

Diagnose: Ektopia vesicae urinariae.

Der Knabe wurde am 11. Juni 1910 operiert. Ich hatte die Ehre, Herrn Hofrat Dr. Madlener zu assistieren.

Die Vorbereitung zur Operation bestand außer der üblichen Reinigung in einem Einlauf am Abend und am Morgen vor der Operation.

Die Operation wurde in Chloroformnarkose vorgenommen.

Es wurde zunächst die Blasenschleimhaut am Übergang zur äußeren Haut umschnitten, sodann die Blase durch Ablösung in der Tiefe extraperitoneal mobilisiert. Durch Einführung von Sonden in die Ureteren gelingt es, eine Verletzung derselben zu vermeiden und sie ebenfalls einige Zentimeter weit zu mobilisieren. Die ziemlich reichliche Blutung wurde teils durch Unterbindung, teils durch Tamponade gestillt. Jetzt wurde die Blase reseziert und zwar derart, daß ein ungefähr aprikosenkerngroßes Stück, in das die Harnleiter ausmündeten, übrig blieb.

Hierauf wurde durch einen Medianschnitt nach oben die Bauchhöhle eröffnet. Die Flexura sigmoidea war sehr gut beweglich und zur Implantation sehr geeignet. Sie wurde eventriert. Nun wurde zunächst eine Anastomose zwischen dem oralen und aboralen Schenkel der Flexur hergestellt — die Öffnung war ca. 4 cm lang, sie wurde mit durchgreifenden und serösen Nähten geschlossen. Dann wurde die Flexurschlinge, und zwar der Colonschenkel dicht unterhalb der Anastomose mit der Druckklemme nach Doyen quer gepreßt und die Quetschfurche mit zwei Ligaturen unterbunden.

Unterhalb dieser Unterbindung wurde sodann eine etwa 4 cm lange Öffnung in die Flexurschlinge längs geschnitten und der resezierte Blasenrest mit den Ureteren ohne Spannung durch eine Anzahl von zumeist einreihigen Nähten in diese Colonöffnung eingepflanzt. Die Bauchhöhle wurde bis auf eine für den Finger durchgängige Öffnung am unteren Wundwinkel, durch die ein Gazestreifen eingelegt wurde, geschlossen.

Zu sämtlichen Nähten wurde Ramiezwirn verwendet.

Dauer der Operation etwas über eine Stunde.

12. Juni. Der Knabe hat den Eingriff sehr gut überstanden; es geht etwa jede Stunde blutig gefärbter Urin durch den Darm willkürlich ab.

14. Juni. Der durch den Darm abgehende Urin ist gelb, mit Schleim vermischt. Blähungen gehen seit gestern ab.

15. Juni. Das Befinden des Kranken ist andauernd gut. Es geht braun gefärbter, geformter Stuhl mit dem Urin ab.

Verbandwechsel. Die Wundumgebung ist wenig gerötet. Es fließt weder Blut noch Urin durch die Wunde ab; der Verband ist trocken. Der Gazestreifen wird in der Wunde gelassen.

18. Juni. Verbandwechsel. Entfernung des Tampons. Der Streifen ist gerötet, nicht übelriechend. Allgemeinbefinden sehr gut.

21. Juni. Verbandwechsel. Die Wunde granuliert sehr schön mit geringer Sekretion. Keinerlei Beschwerden.

24. Juni. Der Knabe wird geheilt entlassen. Die frischen Granulationen zeigen geringe Wundsekretion. Der Knabe gibt manchmal etwas Schmerzen bei der Urinentleerung an, ist aber munter. Urin wird im allgemeinen alle 2—3 Stunden entleert, doch finden sich auch größere Intervalle, namentlich in der Nacht, wo er mehrmals nur zweimal Urin ließ.

Der filtrierte Urin trübt sich beim Kochen, ebenso auf Zusatz von 20%iger Sulfosalizylsäure. Setzt man dem Urin verdünnte Essigsäure zu, so bildet sich ein Niederschlag; filtriert man nun, so bildet sich beim Kochen und bei Zusetzung von 20%iger Sulfosalizylsäure ein Niederschlag nicht mehr.

Im Sediment finden sich Kotpartikel sowie Darmepithelien; in den ersten Tagen nach der Operation fand sich auch Blut.

Weiter kann ich von dem Knaben folgendes berichten:

Die Mutter notierte mir öfter die Zeiten der Urin- und Kotentleerung, die sich ungefähr ebenso verhalten wie bei der Entlassung des Kindes.

Am 15. September 1910 teilt mir die Mutter folgende Zeiten der Urin- und Kotentleerung mit: Vormittags $^1/_2$6 Uhr, 9 Uhr, $^1/_2$12 Uhr; nachmittags 2 Uhr, 4 Uhr, 6 Uhr; nachts 8 Uhr, 12 Uhr, 5 Uhr. An einzelnen Tagen finde ich Angaben über Kotabgang fast bei jeder Angabe über Urinentleerung, an anderen Tagen nur einige Male, einmal ging bei neun Urinentleerungen nur zweimal Kot mit ab. Kot ohne Urin geht niemals ab, vielmehr werden die Fäzes, wie ich mich auch während der Behandlungszeit im Krankenhaus überzeugte, stets in ziemlich reichlich Urin schwimmend entleert.

Ich untersuchte den Urin des öfteren mit dem gleichen Resultat wie bei der Entlassung. Im Herbst 1910 fand ich auch einmal Leukocyten in ziemlicher Menge, später mehr vereinzelt. Typische Nierenepithelien oder Zylinder fand ich nie.

Im Jahre 1911 litt der Knabe an heftigem Keuchhusten und Bronchitis, die er gut überstand.

Im Herbst 1911 sah ich den Knaben das letzte Mal. Er war kräftig und sah gesund aus. In der Gegend der linea alba fand sich die strahlige, gut verheilte Narbe. Außerdem bestand die Epispadie. Die Testikel waren nicht in das Skrotum herabgetreten.

Die letzte Nachricht über den Knaben erhielt ich am 17. Januar 1913 von seinem Vater. Er teilte mir mit, daß der Knabe alle 2—3 Stunden, manchmal auch in längeren Zwischenräumen Wasser läßt.

Nachts genügt es, wenn er alle vier Stunden Urin läßt. „Er kann die ganze Nacht schlafen. In der Schule hat er wenig zu klagen, er sollte sich halt nicht gar zu viel Vergnügen schaffen, aber er ist auch wie die meisten sehr mutwillig. Lernen tut er nicht hart, sein Aussehen ist ziemlich gut. Wir sind auch sehr zufrieden."

Jedenfalls zeigt dieses Urteil des Vaters, daß das Resultat der Operation bis jetzt ein sehr gutes ist. Wenn der Knabe ebenso mutwillig ist wie die meisten Schulkinder, so wird er auch in seinem Wohlbefinden sehr wenig gestört sein und sein Allgemeinbefinden dem der übrigen Allgäuer Landkinder nicht viel nachstehen.

Die beschriebene Operationsmethode stellt einen weiteren Schritt in der Vervollkommnung der Maydlschen Operation dar. Wenn ich kurz wiederholen darf, so ist die Entwicklung der Uretero-trigono-sigmoideostomie folgende:

Maydl pflanzte das Trigonum mit den Ureteren in das Colon sigmoideum ein.

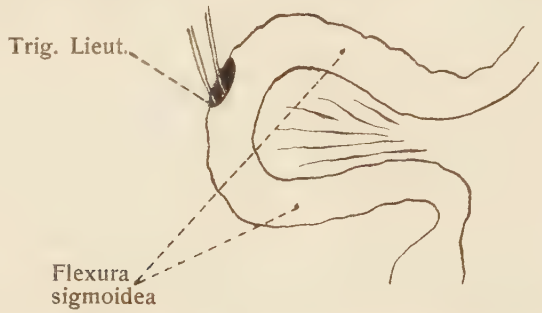

Die große Gefahr der Infektion der Nieren durch die eingepflanzten Ureteren suchte Borelius, einem Vorschlage Berglunds folgend, dadurch zu verringern, daß er eine Enteroanastomose der beiden Flexurschenkel herstellte, so daß die Fäzes direkt in das Rektum gelangen und den in die Flexur implantierten Blasenrest nicht weiter berühren.



Müller schlug vor, die Methode von Borelius-Berglund weiter auszubauen durch die Ausschaltung des oralen Flexurschenkels, Implantation des Trigonums in den ausgeschalteten Darmteil und Fixation dieses Darmabschnittes an der vorderen Bauchwand.

Muscatello führte die partielle Darmausschaltung mit Implantation der Ureteren bei einem zehnjährigen Knaben aus.

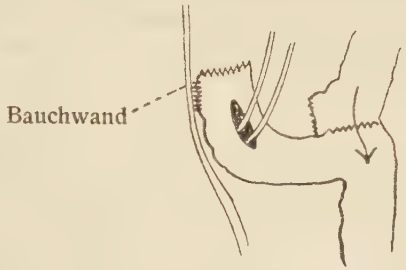

In meinem Falle nun wurde der Gedanke des Verfahrens von Müller-Muscatello ausgeführt mit der Änderung, daß der orale Schenkel des Colon sigmoideum nicht durchtrennt, sondern abgebunden wurde; in dieses derart ausgeschaltete Darmstück wurde die resezierte Blase mit den Ureteren implantiert. Eine weitere Fixation des ausgeschalteten Darmstücks fand nicht statt.

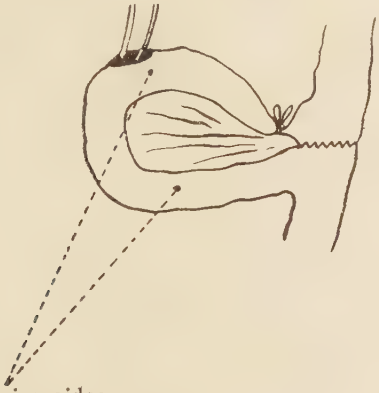

Die Vorteile der beschriebenen Operationsmethode sind die gleichen wie bei dem Verfahren nach Müller-Muscatello; die Nachteile des letzteren Verfahrens scheinen mir wesentlich geringere zu sein, namentlich ist das in meinem Falle angewandte Verfahren wesentlich einfacher; es ist Zeit gespart, der meist kindliche Kranke verliert weniger Blut, es kommt weniger totes Material zur Verwendung, es ist die Infektionsgefahr herabgesetzt.

Was die Pressung des Darms mit dem Doyenschen Enterotrib und seine Unterbindung anlangt, so ist das meines Wissens am kindlichen Dickdarm in diesem Fall das erstemal ausgeführt worden. Sie hat ein Analogon in der Appendektomie und in der Doyenschen Methode der Pylorektomie, wobei die unterbundene Stelle allerdings

noch durch seröse Nähte versenkt wird. In unserem Falle hat das Weglassen der serösen Nähte keinerlei Nachteile gebracht. Die einfache Quetschung mit dem Enterotrib und die doppelte Ligatur der Quetschfurche genügte. Die Abbindung wird bei der Blasenspaltenoperation hart hinter der Anastomose anzulegen sein, um nicht ein künstliches Cöcum zu schaffen, das Anlaß zu Kotstauungen geben könnte.

Daß in dem ausgeschalteten Darmabschnitt keine Kotstauung entsteht, wie sie Borelius befürchtete, sondern dieses künstliche Urinreservoir tatsächlich ausgespült wird, glaube ich aus den eigenen Beobachtungen und den Angaben der Mutter des Knaben entnehmen zu können, aus denen hervorgeht, daß der Kot stets mit reichlich Urin entleert wird. Dabei wird sich der mit Kot gemischte Urin zunächst im Rektum ansammeln und bei Füllung dieses Darmabschnittes zur Entleerung kommen, so daß die Implantationsstelle der Ureteren mit der höchst infektiösen, mit Fäzes vermischten Flüssigkeit nicht in Berührung kommt.

Daß eine Urinstauung in dem Colonschenkel gegen die Abbindungsstelle hin sich einstellen könnte, wenn dieser Teil nicht an einer höher gelegenen Stelle fixiert wird, glaubten wir nicht befürchten zu müssen. Der Knabe hat seit $2^1/_2$ Jahren auch nie irgend welche Erscheinungen gezeigt, die darauf hinweisen würden.

Der Fall lehrt ferner, daß die Ausführung bei Kindern, die das entsprechende Alter haben und in gehörigem Kräftezustand sind, in einer Sitzung ohne besonderen Nachteil für den Allgemeinzustand möglich ist. Das entsprechende Alter — nicht unter fünf Jahren — und ein gut vorbereiteter Kräftezustand scheinen mir die wesentlichsten Voraussetzungen zu sein, um gegen möglichst geringen Einsatz ein erfreuliches Resultat zu erzielen.

Aber auch schwächlichere Kinder — und Blasenspaltenkinder bleiben ja oft in der Entwicklung zurück —, denen die eingreifende Operation nach Müller-Muscatello nicht zugemutet werden kann, dürften nach dem vereinfachten Verfahren, wie es in meinem Falle zur Ausführung kam, operiert werden können, und zwar in einer Sitzung.

Ich werde nicht verfehlen, gelegentlich über den weiteren Verlauf meines Falles zu berichten.

Zum Schluß ist es mir eine angenehme Pflicht, Seiner Exzellenz Herrn Geheimrat von Angerer für die Übernahme des Referates, sowie Herrn Hofrat Madlener für die Überlassung des Falles meinen höflichsten Dank auszusprechen.

Verzeichnis der benützten Literatur.

Maydl, Über die Radikaltherapie der Ectopia vesicae urinariae, Wiener medizinische Wochenschrift, 1894 Nr. 25—29.

Maydl, Neue Beobachtungen von Ureterenimplantation in die Flexura romana bei Ectopia vesicae, Wiener mediz. Wochenschrift, 1896 Nr. 28, Nr. 30 und Nr. 31.

Borelius, Eine neue Methode der Maydl'schen Operationsmethode bei angeborener Blasenektopie, Zentralblatt für Chirurgie, 1903, Nr. 29.

Müller, Abänderung der Borelius'schen Modifikation der Maydl'schen Operationsmethode bei kongenitaler Blasenektopie, Zentralblatt für Chirurgie 1903, Nr. 33.

Borelius, Zur Modifikation der Maydl'schen Operation bei angeborener Blasenektopie, Zentralblatt für Chirurgie, Nr. 37.

Muscatello, Zur Radikalbehandlung der Blasenektopie, Archiv für klinische Chirurgie (von Langenbeck) Band 76, Berlin 1905.

Jelinek, Exstrophia vesicae urinariae (aus dem Kaiser-Franz-Josef-Kinderspitale in Brünn) 1908.

Enderlen, Die Blasenektopie, Ergebnisse der Chirurgie und Orthopädie, II. Band, 1911.

Enderlen, Über Blasenektopie, Wiesbaden 1904.

Enderlen, Über Blasenektopie, Sammlung klinischer Vorträge 1908.

Gersuny, Wiener klinische Wochenschrift, 1899.

Berg, Zur Behandlung der Blasenektopie, Zentralblatt für Gynäkologie, Nr. 10, 1909.

Makkas, Zur Behandlung der Blasenektopie, Zentralblatt für Chirurgie, 1910.

König, Lehrbuch, 7. Auflage, Band 2, Berlin 1899.

Lebenslauf.

Ich, Maximilian Josef Dietlein, wurde geboren am 27. Mai 1884 zu Leuterschach, B.-A. Markt-Oberdorf in Schwaben, als Sohn des Lehrers Josef Dietlein und seiner Ehefrau Kreszentia, geb. Mayr. Nach vierjährigem Besuch der Volksschule zu Leuterschach war ich 9 Jahre Schüler des humanistischen Gymnasiums Kempten, das ich im Jahre 1904 absolvierte. Ich widmete mich sodann 10 Semester dem Studium der Medizin an der Kgl. Ludwig-Maximilians-Universität zu München, wo ich auch im Winter 1909/10 die ärztliche Prüfung ablegte. Den Bestimmungen für das praktische Jahr genügte ich am Distriktsspital Kempten; an der chirurgischen Abteilung dieses Krankenhauses (Vorstand: Herr Hofrat Madlener) war ich nach Erlangung der Approbation als Assistenzarzt tätig. Von Oktober 1911 bis Dezember 1912 genügte ich meiner Militärpflicht. Seit Januar 1913 bin ich am Augustinerkloster in Köln (als Hausarzt und Privatassistent des Herrn Geheimrats Bardenheuer) tätig.